
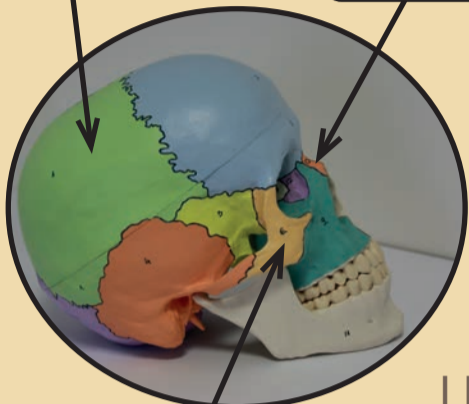


KOSTERNÍ SOUSTAVA



Jak se nazývá základní stavební jednotka kompaktní kosti?

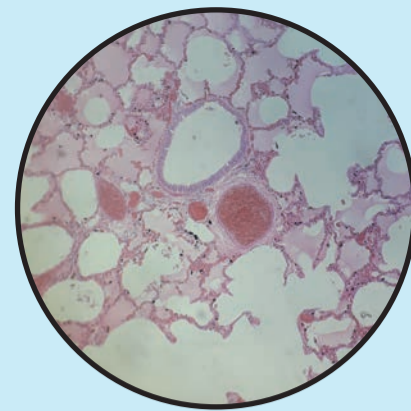
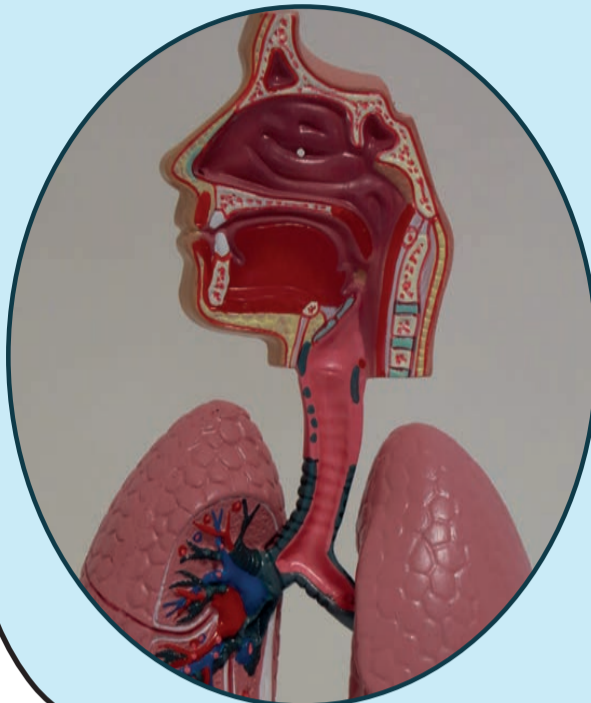


LEBKÁ

Mapa lidského těla I

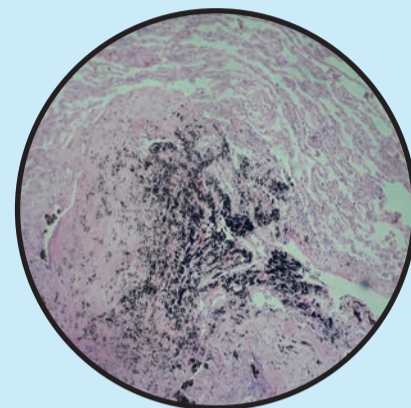
DÝCHACÍ SOUSTAVA

Zakreslete umístění hrtanové přiklopky.

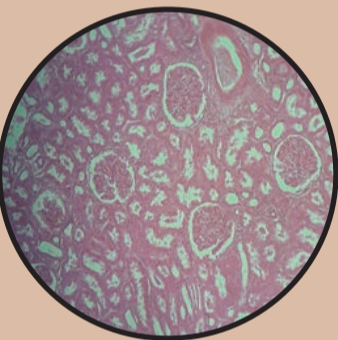


infarkt plic

tuberkulóza



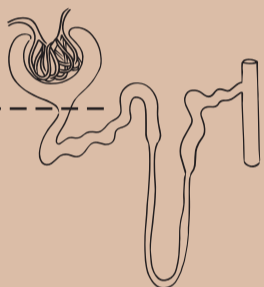
VYLUČOVACÍ SOUSTAVA



a) kůra

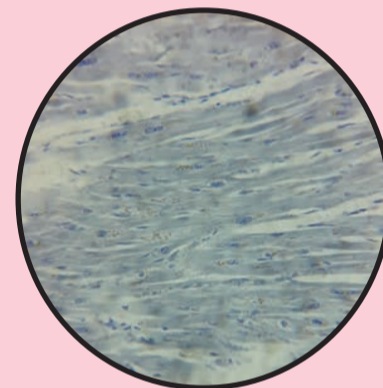
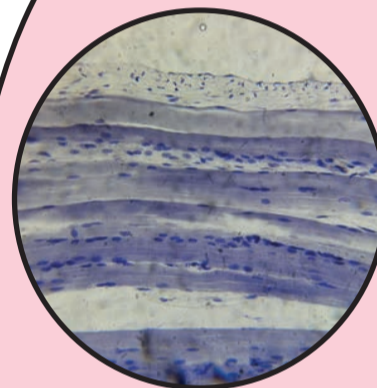
b) dřeň

nefron



LEDVINA

kosterní svalovina



srdeční svalovina

pravá ruka

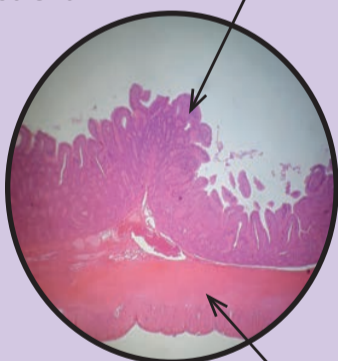
levá ruka

síla stisku: _____

síla stisku: _____

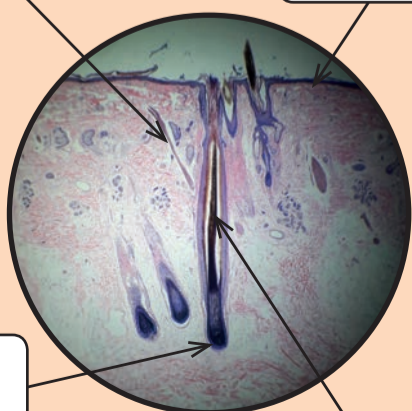
SVALOVÁ SOUSTAVA

tenké střevo



TRÁVICÍ SOUSTAVA

Do obrázku dopište, o jaké části kůže se jedná.



otisk prstu

KOŽNÍ SOUSTAVA



